

## گزارش یک مورد کیست هیداتید پانکراس

دکتر علیرضا خزائی\*، دکتر حسن عنایتی\*\*، دکتر هوشنگ رفیقدوست\*\*\*، دکتر زهرا سپهری\*\*\*\*

\* دانشگاه علوم پزشکی و خدمات بهداشتی درمانی زاهدان، دانشکده پزشکی، گروه جراحی عمومی  
 \*\* دانشگاه علوم پزشکی و خدمات بهداشتی درمانی زاهدان، دانشکده پزشکی، گروه بیهوشی و مراقبت های ویژه  
 \*\*\* دانشگاه علوم پزشکی و خدمات بهداشتی درمانی زاهدان، دانشکده پزشکی، گروه علوم تشریحی  
 \*\*\*\* پزشک عمومی

### چکیده

بیماری کیست هیداتید به وسیله انگلی به نام اکی نوکوکوس گرانولوزوس ایجاد می شود. انسان در واقع میزبان واسط می باشد که به صورت تصادفی به یک یا چند کیست هیداتید مبتلا می گردد. معمولاً کیست در کبد یا ریه و به ندرت، در قسمتهای دیگر بدن جایگزین می گردد. همانگونه که در این مورد گزارش می شود، کیست هیداتید به صورت کیست پانکراسی ظاهر کرده است. در بررسی اولیه توسط سونوگرافی و سی تی اسکن تشخیص سودو کیست پانکراس داده شد. کیست به طور موفقیت آمیزی با عمل جراحی خارج و بعد از تشخیص آزمایشگاهی کیست هیداتید تائید شد. (مجله طبیب شرق، سال ششم، شماره ۴، زمستان ۱۳۸۳، ص ۳۱۵ تا ۳۲۰)

**کلواژه ها:** کیست هیداتید، پانکراس، اکی نوک ۳ و کوس گرانولوزوس

### مقدمه

بیماری کیست هیداتید بیماری مشترک انسان و حیوان است.<sup>(۱)</sup> این بیماری در بعضی کشورهای آمریکای لاتین، آسیا و جنوب اروپا بومی است.<sup>(۲)</sup> بروز سالانه عفونت انسانی در مناطق بومی از یک منطقه تا منطقه دیگر بسیار متغیر (کمتر از ۱ تا ۲۲۰ مورد در ۱۰۰۰۰ نفر) است.<sup>(۳)</sup> بیشترین بروز این بیماری در اوروگوئه (۳۲ مورد در ۱۰۰۰۰ نفر در سال)، آرژانتین (۲۱ مورد در ۱۰۰۰۰ نفر در سال) و مراکش (۷/۲ مورد در ۱۰۰۰۰ نفر در سال) می باشد.<sup>(۴)</sup> ایران نیز از مهمترین کانونهای بومی بیماری کیست هیداتید می باشد.<sup>(۵)</sup> میزان بروز بیماری در سال ۱۹۹۹ در ایران ۰/۶۷ در ۱۰۰۰۰ گزارش شده است. بیشترین موارد بیماری در خراسان، اصفهان و فارس (به ترتیب ۱۰۶، ۵۱ و ۳۶ مورد در ۱۰۰۰۰) گزارش شده است.<sup>(۶)</sup> در مطالعه روی سگهای آلوده ایران، بیشترین شیوع آلودگی در سگهای مناطق روستایی اصفهان و کمترین آلودگی در منطقه سیستان بوده است.<sup>(۷)</sup>

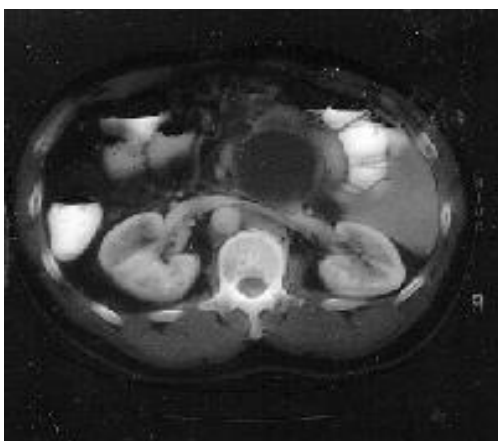
در چرخه طبیعی، سگ سانان میزبان اصلی و گوسفند، بز، شتر و خوک میزبان واسط هستند.<sup>(۸)</sup> این بیماری، آلودگی بافتی است که توسط مرحله لاروی یک انگل بنام اکینو کوکوس گرانولوزوس (*Echinococcus granulosus*) ایجاد می گردد<sup>(۹)</sup> و شایعترین عامل، کیست هیداتید است.<sup>(۱۰)</sup> حداقل ۷ ژنوتیپ از ۹ ژنوتیپ این انگل در انسان عفونت ایجاد می کند و در کل، بیشتر موارد انسانی بیماری با زنجیره گوسفندی آن ایجاد می شود. زنجیره شتری آن نیز اخیراً در آرژانتین، نپال و ایران مشخص شده است.<sup>(۱۱)</sup>

در حالی که کیست های کبدی و ریوی شایعترین تظاهرات بیماری هستند، کیست های هیداتید اولیه پانکراس بسیار نادرند.<sup>(۱۲)</sup> بطوریکه در طول ۲۰ سال بررسی در کشور کویت، کیست هیداتید پانکراس یک مورد از ۳۵۷ مورد این بیماری را شامل شده است.<sup>(۱۳)</sup>

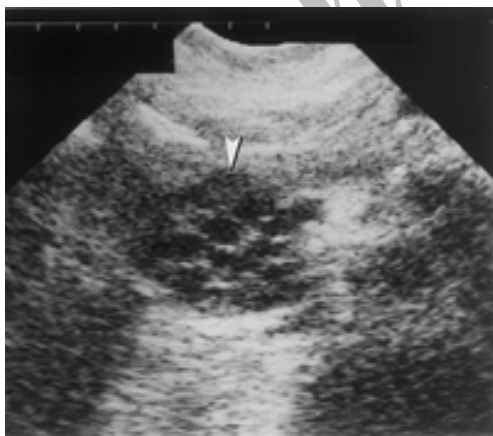شیوع آن در کبد ۵۰ تا ۷۰ درصد و در ریه ۱۷/۳ تا ۲۵ درصد است.<sup>(۱۴)</sup> طی بررسی بر روی ۱۹۲۴۸ بیمار عمل شده در ایران که ۱۳۲ مورد آنها کیست هیداتید بود، موارد گرفتاری

طیبیب شرق، سال ششم، شماره ۴، زمستان ۸۳

مواجهه با کیست هیداتید، ابتدا یک ماده کشنده انگل تلقیح و سپس کیست باز گردید. لایه زاینده مشاهده و برداشته شد. هیچ ارتباطی بین مجاری پانکراس و حفره کیست دیده نشد. کیست هیداتید سر پانکراس مشخص و به طور کامل برداشته شد و گزارش پاتولوژی نیز آن را تایید کرد. بیمار ۵ روز پس از عمل با حال عمومی خوب ترخیص شد.



شکل ۱- نمای CT-SCAN از کیست هیداتید پانکراس



شکل ۲ - نمای سونوگرافی از کیست هیداتید پانکراس

پانکراس ۱/۵۱ درصد و بیشتر موارد در زنان بوده است.<sup>(۱۵)</sup> در گزارش کشور رومانی، شیوع کیست هیداتید ۰/۵ تا ۳ درصد گزارش شده است.<sup>(۱۶)</sup> در عربستان ۱ درصد،<sup>(۵)</sup> کویت ۰/۲۵ درصد،<sup>(۱۴)</sup> در یونان ۱/۵ درصد،<sup>(۱۷)</sup> ایتالیا ۱ درصد<sup>(۶)</sup> موارد بیماری کیست هیداتید مربوط به پانکراس می باشد. در متون علمی ۰/۲ تا ۲ درصد موارد بیماری کیست هیداتید در پانکراس دیده می شود.

شبهات علائم کیست هیداتید پانکراس با بسیاری از بیماریهای بافت نرم این عضو، به خصوص کیست کاذب پانکراس و نئوپلاسم ها در تشخیص افتراقی حائز اهمیت است. در مطالعه حاضر، برای اولین بار موردی از کیست هیداتید سر پانکراس از مرکز استان سیستان و بلوچستان گزارش می شود.

### گزارش مورد

بیمار خانم ۳۰ ساله، متاهل، اهل افغانستان و ساکن زاهدان بود که تا ۸ ماه قبل از مراجعه مشکلی از نظر سلامتی نداشت. بیمار در تاریخ ۱۳۷۶/۱۰/۲۸ به دلیل درد مبهم شکمی در ناحیه اپی گاستر طی ۸ ماه گذشته ارجاع داده شده بود. درد بیمار گاهی همراه با تهوع و استفراغ بود و بعضی اوقات با غذا خوردن بیشتر می شد. بیمار سابقه کاهش وزن، زردی، مصرف الکل، ضربه به شکم، پانکراتیت قبلی یا سابقه جراحی شکم نداشت. در معاینه بیمار تنها نکته مثبت تندرینس مختصر در ناحیه اپی گاستر بود. همه آزمایشات معمول خونی و اندازه گیری آمیلاز سرم در محدوده طبیعی قرار داشتند. در سونوگرافی شکم، یک کیست ۶×۶ سانتیمتر با حاشیه مشخص، تک حفره ای و پر از مایع در سر پانکراس گزارش شد و سی تی اسکن نیز آن را تایید نمود (شکل ۱و ۲). کبد و دیگر ساختارهای داخل شکمی طبیعی بودند. در نهایت، تشخیص قبل از عمل، کیست کاذب پانکراس مطرح شد. حین عمل مشاهده شد که کیست هیچگونه چسبندگی به سایر ساختارهای اطراف ندارد. کیست با سرنگ سورخ و مایعی شفاف از آن آسپیره شد. به دلیل وجود احتمال

## بحث

صورت درگیری مجرای پانکراس) گردد.<sup>(۱۲)</sup> در هر صورت کیست ممکن است هیچ علامتی نداشته باشد اما در بیشتر موارد کیست پانکراس گزارش شده، درد شکمی با یا بدون تهوع و استفراغ باعث مراجعه بیمار به پزشک شده است. تقریباً همه این موارد با سونوگرافی و CT اسکن بررسی شده و حین عمل یا بعد از عمل تشخیص بیماری تایید گردیده است.<sup>(۲۰-۲۲ و ۶)</sup> درمان این کیست نیز منحصراً جراحی می باشد. اثر شیمی درمانی قبل یا بعد از درمان جراحی جهت جلوگیری از عفونت ثانویه هنوز نامشخص است.

بدلیل شیوع بسیار پائین کیست هیداتید پانکراس، تشخیص قبل از عمل بیماری باید با دقت فراوان صورت گیرد. کیست هیداتید غالباً روی کبد و ریه تاثیر می گذارد، زمانی که در مکانی غیرمعمول واقع شده باشد، مسائل تشخیص جدی را می طلبد و باید از کیست های با منشاء نئوپلاسم، ضایعات کیستیک اطراف پانکراس (parapancreatic) و کیست های کاذب که دارای شیوع بیشتری می باشند جدا گردد زیرا تشخیص صحیح، جهت درمان کافی و پیشگیری از طرز برخورد درمانی نادرست ضروری است. از نظر بالینی بیماری به صورت یک توده کیستیک در حال رشد در بیماری که از سایر جهات کاملاً سالم می باشد تظاهر می کند. کیست هیداتید ثانویه پانکراس در اثر پاره شدن کیست هیداتید کبد به داخل مجاری صفراوی ایجاد می شود و شایعتر است، اما کیست هیداتید اولیه پانکراس نادر بوده و تشخیص آن قبل از عمل جراحی مشکل می باشد. لذا عاقلانه است که در مناطق آندمیک تمام کیست های پانکراس به داخل معده و یا دئودنوم تخلیه گردد.

بیماری کیست هیداتید مشکل مهم سلامتی از نظر صرف هزینه های بسیار زیاد و ایجاد مرگ و میر در انسان و سایر جانداران محسوب می گردد.<sup>(۱۸)</sup> دوره کمون بیماری از چند ماه تا چند سال متفاوت است و سرعت رشد کیست نیز، در کیست های موجود در یک ارگان یا در یک شخص و بین افراد مناطق مختلف متفاوت است. کیست با روش های تصویربرداری به خصوص سونوگرافی، CT اسکن و عکس ساده رادیولوژی تشخیص داده می شود و تایید تشخیص با یافتن آنتی بادی های سرمی می باشد.<sup>(۱۲)</sup>

درصد انتشار کیست هیداتید در اعضاء مختلف بدن متفاوت است و بر اساس میزان شیوع در مطالعه ای که در ایران صورت گرفته است به ترتیب عبارتند از: کبد ۵۷/۵ درصد، ریه ۳۰/۳ درصد، مغز ۹/۹۹ درصد، طحال ۳/۷ درصد، کلیه ۲/۳ درصد، پانکراس، نخاع، پسواس رترورپیتوئن هر کدام ۱/۵ درصد، تیروئید، مزاتر روده باریک و عضله گلوته آل هر کدام ۰/۷۶ درصد.<sup>(۱۵)</sup> اعضایی که به طور بسیار نادر در بیماری کیست هیداتید گرفتار می شوند شامل کلیه، پانکراس و پستان می باشند (بین ۱/۳۴-۰/۲۷٪).<sup>(۱۹ و ۱۵)</sup> منابع احتمالی آلودگی پانکراس شامل موارد انتشار خونی و انتشار موضعی از طریق مجاری پانکراسی و صفراوی می باشد. درگیری پانکراس نیز در سر پانکراس (۵۰٪ موارد) بیشتر از جسم (۳۵٪) و دم (۱۵٪) آن می باشد. در صورت قرارگیری کیست در سر پانکراس ممکن است به دلیل مجرای صفراوی مشترک، زردی ایجاد شود. انگل ممکن است منجر به پانکراتیت حاد و حتی حملات مکرر و پانکراتیت مزمن (در

## References

## منابع

۱. مجبلی مهدی. بررسی مقدماتی کیست هیداتید در ایران. مجله دارو و درمان، شماره ۳، سال ۱۳۶۵، ص ۳-۲۰.
۲. هاشمی مرتضی، مورکی احمد. بررسی کیست هیداتید از سال ۱۳۶۰ لغایت ۱۳۶۸ در بیمارستان امیرالمومنین (ع). مجله دارو و درمان، سال نهم، شماره ۹۸، سال ۱۳۷۱، ص ۳۲-۲۶.

3. Noi I, Cohen I, Loberant N. Renal hydatid cyst. Digam Cytopathol 1995; 12: 152-4.

4. Schiano di visconte M, Lombardo C, Munegato G. Pancreatic Echinococcosis. *Chir Ital* 2003; 55: 585-90.
5. Khuroo MS. Hydatid disease. Current status and recent advances. *Annals of Saudi Medicine* 2002; 22: 56-62.
6. Bolognese A, Barbarosos A, Muttillio IA, et al. Echinococcus cyst of the pancreas: description of a case and review of the literature. *G Chir* 2000; 21: 389-93.
7. Fasihi Harandi M, Hobbs RP, Adams I, et al. Molecular and morphological characterization of Echinococcus granulosus of human and animal origin in Iran. *Parasitology* 2002; 125: 367-73.
8. Jahani MR, Roohollahi GH, Gharavi MJ. Splenic hydatid cysts in a 20-year-old soldier. *Mil Med* 2004; 169: 77-8.
9. Eslami A, Hosseini SH. Echinococcus granulosus infection of farm dogs of Iran. *Parasitology Res* 1998; 84: 205-7.
۱۰. فلاح محمد، فشندکی فریبا، ولدان مهرناز. بررسی موارد کیست هیداتید در ده سال اخیر در همدان. مجله دارو و درمان، شماره ۱۰۲، سال ۱۳۷۱، ص ۲۷-۳۱.
11. Eckert J, Deplazes P. Biological, epidemiological, and clinical aspects of Echinococcosis, a zoonosis of increasing concern. *Clin Microbiol Rev* 2004; 17:107-35.
12. Erkan N, Hacıyanlı M, Yildirim M, Yılmaz C. A case report of the unusual presence of hydatid disease in the pancreas and breast. *J Pancreas (online)( JOP)* 2004; 5: 368-72.
13. Baden L, Elliot D. A 42-year old woman with cough, fever, and abnormalities of thoraco abdominal computed tomography. *New Eng* 2003; 384: 447-55.
14. Dahniya MH, Hanna RM, Ashebu S, et al. The imaging appearance of hydatid disease at some unusual sites. *Br J Radiol* 2001; 74: 283-9.
۱۵. حجتی محسن. گزارش موارد نادر کیست هیداتید در بین ۱۹۲۴۸ اعمال جراحی در عرض ده سال در مرکز پزشکی لقمان حکیم. مجموعه مقالات سمینار بازآموزی کیست هیداتید و بیماریهای ناشی از آن، خردادماه سال ۱۳۶۹، ص ۱۴۵-۵۶.
16. Gradinaru V, Seicaru T, Ionescu M, Lotreanu S. Hydatid cyst of the pancreas. *Rev Chir Oncol Radiol ORL Oftalmol Stomatol Chir* 1980; 29:129-33.
17. Safioleas M, Misiakos EP, Kakisis J, et al. Surgical treatment of human Echinococcosis. *Int Surg* 2000; 85: 358-65.
18. Nasrieh MA, Abdel-Hafez SK, Kamhawi SA, et al. Cystic Echinococcosis in Jordan: Socioeconomic evaluation and risk factors. *Parasitol Res* 2003; 90: 456-66.
19. Koyuncu A, Culcu D, et al. A case of hydatid cyst in the pancreatic head causing obstructive jaundice. *Ulus Travma Derg* 2001; 7:126-8.
20. Fadil A, Bolbarod AA, el Fares F. Hydatid cyst of the pancreas. Report of a case. *Ann Chir* 2000; 125: 173-5.
21. Wani NA, Shah OJ, Zargar JI, et al. Hydatid cyst of pancreas. *Dig Surg* 2000; 17: 188-90.

22. Echenique-Elizondo M, Arratibel AA. Hydatid disease of the pancreas. J Pancreas (Online) (JOP) 2004; 5: 51-2.

Archive of SID

## *A case report of hydatid cyst of pancreas*

Khazaei AR., MD\*; Enayati H., MD\*\*; Rafighdoost H., PhD\*\*\*; Sepehri Z., MD\*\*\*\*

*Hydatid disease is caused by the Echinococcus Granulosus. On occasion man is an intermediate host in whom the disease is manifested by the presence of one or more hydatid cysts, usually asymptomatic. In this case it was presented as a pancreatic cyst and discovered on ultrasonography and CT scan as pseudo cyst and after successfully operation hydatid cyst of pancreas was definite diagnosis.*

**KEY WORDS:** *Hydatid cyst, Pancreas, Echinococcus Granulosus*

\* Surgery Dept, Faculty of Medicine, Zahedan University of Medical Sciences and Health Services, Zahedan, Iran.

\*\* Anesthesiology and Intensive Care Dept, Faculty of Medicine, Zahedan University of Medical Sciences and Health Services, Zahedan, Iran.

\*\*\*Anatomy Dept, Faculty of Medicine, Zahedan University of Medical Sciences and Health Services, Zahedan, Iran.

\*\*\*\* General Physician.