

بررسی ظهور کلاژن نوع IV در غشاء پایه شبکه کورویید مغزی

در طی تکامل جنین موش

دکتر محمدرضا نیکروش*، دکتر مهدی جلالی*، دکتر عباسعلی معین**، دکتر محمدحسن کریمفر***
 شبلم محمدی****، دکتر هوشنگ رفیقدوست*****

دریافت: ۸۷/۱۲/۲۶، پذیرش: ۸۸/۵/۷

چکیده:

مقدمه و هدف: شبکه کورویید مغزی نقش مهمی در ترشح مایع مغزی نخاعی دارد. اما هنوز ویژگیهای آن به درستی شناخته نشده است. کلاژن نوع IV یکی از مهمترین پروتئینهای غشاء پایه و ماتریکس خارج سلولی شبکه کورویید است. در مطالعه حاضر سعی گردید با استفاده از تکنیک ایمونوهیستوشیمی ظهور این نوع کلاژن در غشای پایه شبکه کورویید در طی مرحله جنینی موش مورد مطالعه قرار گیرد.

روش کار: در این مطالعه تجربی ۲۴ موش باکره نژاد Balb/c تحت شرایط استاندارد نگهداری شدند. پس از جفت گیری و تعیین روز صفر حاملگی، جنین های روز دهم تا روز آخر بارداری جمع آوری گردید. سپس با جدا نمودن سر جنین ها اقدام به آماده سازی بافتی شد و برش های حاصل از نواحی کورویید بطنی به منظور ردیابی کلاژن نوع IV مورد مطالعه ایمونوهیستوشیمی قرار گرفت.

نتایج: این مطالعه نشان داد که کلاژن نوع IV در روز دوازدهم جنینی در غشای پایه شبکه کورویید با واکنش ضعیف ظهور یافته و بتدریج تا روز هفدهم جنینی بر مقدار آن افزوده می شود اما در روز های بعد از آن از نظر شدت واکنش تفاوت معنی داری مشاهده نگردید.

نتیجه نهایی: در مطالعات قبلی نشان داده شد که تکامل گلومرولها و توبول های کلیوی به ظهور کلاژن نوع IV در غشاء پایه و ماتریکس خارج سلولی وابسته است. نتایج مطالعه حاضر نیز نشان داد که تکامل غشاء پایه کورویید به سنتز کلاژن نوع IV وابسته است. بنا بر این با توجه به جایگاه خاص این پروتئین در توبول ها و گلومرولهای کلیه و شبکه کورویید این نظریه تأیید می شود که حضور آن همانند ساختار های فیلتراسیونی کلیه به شبکه کورویید نیز کمک می کند تا این شبکه در امر ترشح مایع مغزی نخاعی بعنوان سد انتخابی عمل نماید.

کلید واژه ها: شبکه کورویید / غشای پایه / کلاژن نوع IV / موش

مقدمه:

مغزی و در ارتباط با آنها شروع به پیدایش و تکامل می نماید. سپس این شبکه به گونه ای سازگاری و تخصص می یابد که بتواند به ایجاد سد خونی-مغزی منجر شود و در ترشح مداوم مایع مغزی نخاعی و تبادلات

شبکه های کورویید مجاور بطنی بخشی از ضمایم حساس و تأثیر گذار در تکامل و بقای سیستم عصبی محسوب می شود که به موازات شکل گیری بطن های

* استاد گروه علوم تشریحی و بیولوژی سلولی دانشکده پزشکی دانشگاه علوم پزشکی مشهد (Nikravesht@hotmail.com)

** استادیار گروه علوم تشریحی دانشکده پزشکی دانشگاه علوم پزشکی زابل

*** استادیار گروه علوم تشریحی دانشکده پزشکی دانشگاه علوم پزشکی قزوین

**** کارشناس ارشد گروه علوم تشریحی دانشکده پزشکی دانشگاه علوم پزشکی مشهد

***** دانشیار گروه علوم تشریحی دانشکده پزشکی دانشگاه علوم پزشکی زاهدان

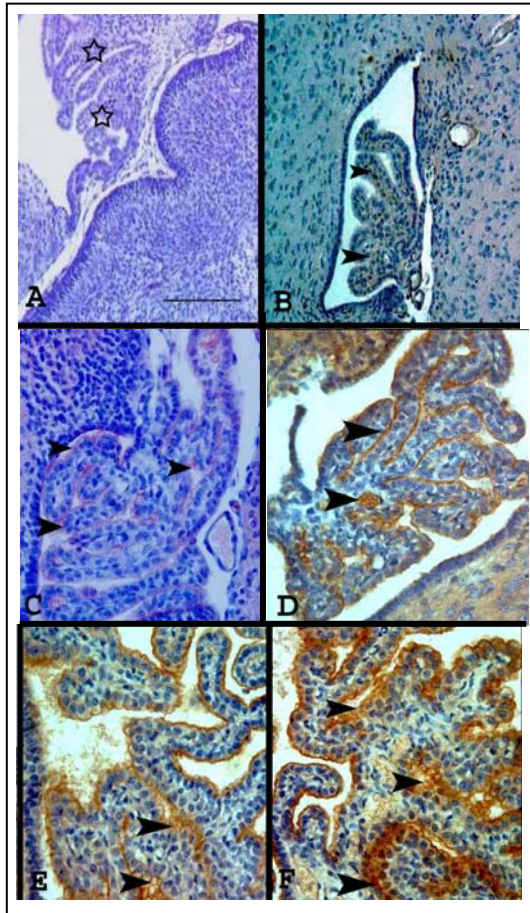
روش کار:

این پژوهش به شیوه تجربی و با آزمایش بر روی ۲۴ موش ماده نژاد Balb/c انجام شد. حیوانات تحت شرایط استاندارد محیطی (دمای C ۲۵-۲۳، رطوبت ۵۵-۵۰٪ و سیکل روشنایی و تاریکی ۱۲ ساعته) و آب و غذای کافی سازگاری یافتند. سپس به منظور جفتگیری، موش های ماده در قفس هایی سه تایی با موش نر (دو موش ماده و یک موش نر) قرار گرفتند و روز بعد از نظر تشکیل پلاک واژینال بررسی شدند و به این ترتیب روز صفر حاملگی در هر یک از آنان مشخص گردید. از روز دهم تا پایان دوره حاملگی روزانه دو موش تحت بیهوشی قطع نخاع گردیده و پس از سزارین، جنین های آنان جمع آوری و سر جنین ها به منظور فیکس بافتی به فرمالین ۱۰٪ انتقال یافت و در مرحله بعد پس از آماده سازی بافتی برش هایی با ضخامت ۱۰ میکرون تهیه گردید. سپس برشهایی که به نواحی کوروتئید بطنی تعلق داشت جدا گردیده و با استفاده از تکنیک ایمونوهیستوشیمی مورد ردیابی کلاژن نوع IV (محصول شرکت DAKO) قرار گرفت.

تکنیک ایمونوهیستوشیمی در این تحقیق روش آویدین- بیوتین پراکسیداز بود (۱۰). برش هایی که از سر جنین ها بدست آمد به میزان دو بار و هر بار به مدت ۵ دقیقه در بافر تریس (حاوی ۱/۵٪ کلور سدیم در pH=۷/۴) شستشو داده شد. جهت بلوک کردن آنتی ژنهای غیر اختصاصی، ابتدا برای مدت ۳ ساعت، برش ها در مجاورت تریتون ۰/۳٪ X100 در بافر تریس و goat serum و پس از آن برای مهار فعالیت آندوژناز پراکسیداز به مدت ۱ ساعت در محلول ۰/۳٪ آب اکسیژنه در متانول قرار گرفت و در ادامه با آنتی بادی کلاژن نوع IV (کانژوگه شده با Horse radish peroxidase) با رقت ۱ به ۵۰ به مدت ۲۴ ساعت انکوبه شد و سپس مجدداً در محلول تریس بافر حاوی تریتون ۰/۳٪ و سرم ۰/۲٪ قرار گرفت و آنگاه ۳ بار و هر بار به مدت ۱۰ دقیقه در بافر تریس شستشو داده شد. پس از این مرحله، برشها برای مدت ۱۵ دقیقه در معرض Di-aminobenzidine حاوی ۰/۳٪ آب اکسیژنه قرار داده شده و در نهایت پس از شستشوی نمونه ها برای ایجاد رنگ زمینه از هوماتوکسیلین استفاده گردید. برش ها با ژل گلیسرول تثبیت شد و با میکروسکوپ نوری مورد بررسی قرار گرفت. در مطالعه حاضر درجه رنگ پذیری بر اساس روشی متداول (۱۰) و تغییراتی در تقسیم بندی سه گانه

یونی بین خون و مغز ایفای نقش نماید (۱). در ساختمان این شبکه مولکولهایی از جمله لامینین، فیبرونکتین، هپاران سولفات و کلاژن نوع IV شرکت می کنند که در این میان کلاژن نوع IV از اهمیت بسزایی برخوردار است بطوریکه پیدایش کلاژن نوع IV و تثبیت آن در حد مناسب در طی تکامل شبکه کوروتئید تضمین کننده سلامت و عملکرد صحیح آن محسوب می شود (۲).

تحقیقات انجام شده در این زمینه نشان داده است که غشای پایه در سلولهای اپی تلیال شبکه کوروتئید افراد مسن از نظر ضخامت، وضعیتی نامنظم پیدا می کند (۳). همچنین مطالعات دیگر نشان می دهد که فقدان یا کاهش غیر طبیعی کلاژن نوع IV نه تنها باعث اختلال در رشد غشاء پایه شبکه کوروتئید می شود بلکه فاکتوری اثر گذار در خونریزی های بطنی جنینی است که عامل مرگ ۴۷٪ جنین ها پیش از تولد است (۴). این دگرگونی می تواند زمینه عبور غیر طبیعی یونها و حتی مولکولهای درشت تر از جمله بعضی از پروتئین ها را از این شبکه فراهم نموده و منجر به بر هم خوردن تعادل غلظت یونی در مایع مغزی نخاعی گردد (۵). در این رابطه نشان دار کردن فاکتورهای خونی و ردیابی آن در مایع مغزی نخاعی مربوط به بطن ها و سیستمهای مغزی در رت های مسن نشان می دهد که در ظرف یک ساعت، ۵۰٪ ایزوتوپهای مورد نظر از این شبکه عبور می نمایند در حالیکه در رت های جوان این مقدار از ۷٪ تجاوز نمی کند (۶). این موضوع نیز از آن جهت حائز اهمیت است که در سنین بالا ساختار کوروتئید و غشای پایه و به تبع آن توازن کلاژن نوع IV دستخوش دگر گونی می شود (۴). در این شرایط طبیعی به نظر می رسد که افزایش نفوذپذیری و تراوایی خارج از حد طبیعی شبکه کوروتئید بتواند منجر به عبور غیر مجاز مولکولهای هورمونی و آنزیمی (از قبیل تیروکسین، پرولاکتین و لپتین) یا عبور سریع بعضی از داروها و ترکیبات شیمیایی به داخل مغز شود (۴،۵) و زمینه اختلال در کار سیستم عصبی را فراهم نماید (۷-۹). بنابراین، باتوجه به اینکه کلاژن نوع IV از طریق تأثیر گذاری بر ماده خارج سلولی (ECM) و ساختمانهای غشاء پایه به عنوان یکی از اصلی ترین عوامل تغییرات ارگان زنده محسوب می شود، لازم است تا نحوه ظهور و توزیع کلاژن نوع IV در رابطه با تکامل شبکه کوروتئید در موش مورد مطالعه و ارزیابی قرار گیرد.



تصویر ۱: سیر پیدایش و تغییرات تکاملی کورویید A: مقطع سائزیتال سیستم عصبی مرکزی جنین ۱۱ روزه موش. کورویید بطن چهارم (ستاره ها) در روز یازدهم جنینی، B: مقطع سائزیتال سیستم عصبی مرکزی جنین ۱۲ روزه موش. اولین شواهد ظهور کلژن در غشای پایه کورویید روز دوازدهم (بیکانهای نشانه)، و شماره های C تا F به ترتیب این واکنش و افزایش رنگ پذیری را در روزهای ۱۳، ۱۴، ۱۵ و ۱۶ و ۱۷ جنینی نشان داده است
(رنگ اختصاصی ایمونو هیستوشیمی کلژن نوع IV و $100\mu\text{m} = \text{bar}$).

بحث:

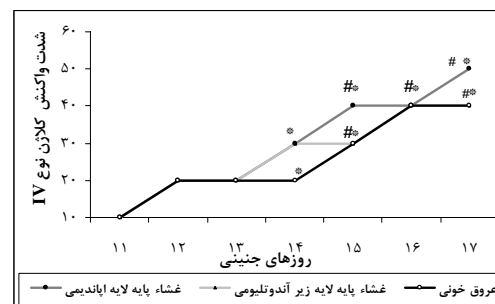
در مطالعات قبلی با بهره گیری از تکنیک ایمونوهیستوشیمی بیان کلژن نوع IV در کلیه مورد ارزیابی قرار گرفت، یافته ها نشان داد که شکل گیری گلومرولها و همچنین توبول های کلیوی وابسته به وجود غشای پایه ای است که صرفنظر از سایر پروتئین هایی که در آن به کار گرفته شده، کلژن نوع IV دارای نقش کلیدی است (۱۱، ۱۲). یافته های حاضر نیز بیانگر این موضوع است که برای تکامل شبکه کورویید ابتدا باید بستری مناسب ایجاد شود و پروتئین های لازم

آن از سوی پژوهشگران حاضر به عنوان معیار تراکم کلژن مد نظر قرار گرفت. برای تبدیل داده ها بصورت کمی از علائم مثبت و منفی استفاده شد، بطوریکه عدم واکنش با منفی و معادل صفر و واکنشهای ضعیف، ملایم، شدید و بسیار شدید به ترتیب از یک تا چهار مثبت نشان داده شد و برای تبدیل آن به اعداد کمی از اعداد ۱، ۲، ۳ و ۴ استفاده گردید.

آنالیز آماری: داده ها با استفاده از نرم افزار SPSS 13 و آزمون کروسکال والیس و من ویتنی مورد تجزیه و تحلیل قرار گرفت. سطح معنی داری $P < 0.05$ در نظر گرفته شد.

نتایج:

نتایج مطالعه حاضر نشان داد که اگر چه در روز یازدهم جنینی، اولین علامت پیدایش جوانه های کورویید در بطن های مغزی آشکار می گردد اما هنوز اثری از واکنش کلژن نوع IV در این مرحله به چشم نمی خورد (نمودار ۱) و سلولهای پیش ساز کورویید با رنگ زمینه آبی و بطور یکسان دیده می شوند (تصویر A-1). اولین واکنش مربوط به ظهور کلژن از روز دوازدهم جنینی بصورت ضعیف قابل ردیابی است که در غشای پایه کورویید بطنی و آندوتلیوم عروقی بصورت کهربایی دیده می شود (تصویر B-1). در روز سیزدهم جنینی بر مقدار این واکنش افزوده شد بگونه ای که غشاء پایه زیر اپاندیمی و آندوتلیوم کورویید و غلافهای دندریتی به رنگ قهوه ای متمایز گردید (تصویر C-1). مطالعات مربوط به روزهای بعد نشان داد که بتدریج بر مقدار این واکنش افزوده می شود بطوریکه در روز هفدهم جنینی شدت واکنش کلژن نوع IV در غشای پایه و ماتریکس خارج سلولی کورویید به حداکثر رسید (تصویر F-1 و نمودار ۱) اما در روزهای بعد تغییر چشمگیری مشاهده نشد.



نمودار ۱: آنالیز ایمونوهیستوشیمیایی کلژن نوع IV در خلال شکل گیری شبکه کورویید

*: تفاوت معنی دار نسبت به روز یازدهم جنینی # تفاوت معنی دار نسبت به روز دوازدهم و سیزدهم جنینی ($P \leq 0.05$).

نتیجه نهایی :

بنابراین با توجه به همخوانی در زنجیره های پپتیدی این پروتئین خاص در این ساختمانها که نقش فیلتراسیونی دارند می توان نتیجه گرفت که غشاء پایه چه در شبکه کوروئید و چه در سایر ساختارهایی که به مبادلات یونی اختصاص یافته اند بسیار حائز اهمیت است تا آنجا که ساختمان و عمل سد های انتخابی از قبیل سد ریوی، گلومرولی و خونی مغزی به وجود آن وابسته است.

سپاسگزاری :

این مطالعه در قالب یک طرح پژوهشی بین دانشگاهی دانشگاه علوم پزشکی مشهد و دانشگاه علوم پزشکی زابل صورت گرفته و هزینه های آن توسط معاونت محترم پژوهشی دانشگاه زابل تأمین گردیده است. لذا بدینوسیله از مساعدت های به عمل آمده در این زمینه از طرف هر دو دانشگاه تقدیر و تشکر می گردد. همچنین از خدمات تکنیکی سرکارخانم متجدد در آزمایشگاه تخصصی بافت شناسی دانشکده پزشکی مشهد قدردانی می شود.

منابع :

1. Scott DE, Bergevin M. Fine structural correlates of the choroid plexus of the lateral cerebral ventricle of the human fetal brain. *Anat Rec* 2005; 282 (1):8-12.
2. Bene MC, Foliquet B, Faure GC. Morphological alterations of the choroids plexus in late-onset Alzheimer' s disease, *Acta Neuropathol* 2000; 99: 105-108.
3. Serot JM, Foliquet B, Bene MC, Faure GC. Choroid plexus and ageing in rats: a morphometric and ultrastructural study. *Eur Neurosci* 2001; 14(5):794-798.
4. Wei W, Xin-Ya S, Cai-Dong L, Zhong-Han K, Chun-Peng C. Relationship between extracellular matrix both in choroid plexus and the wall of lateral ventricles and intraventricular hemorrhage in preterm neonates., *Clin Anat* 2000; 13(6):422-428.
5. Garton MJ, Keir G, Vijaya Lakshami M, Thompson EJ. Age-related changes in cerebrospinal fluid protein concentrations. *J Neurol Sci* 1991; 104: 74-80.
6. Preston JE, al-Sarraf H, Segal MB. Permeability of the developing blood-brain barrier to 14C-mannitol using the rat in situ brain perfusion technique. *Brain Res.* 1995; 87(1): 69-76.
7. Chatterjee G, Carrithers LM, Carrithers MD. Epithelial V-like antigen regulates permeability of the blood-CSF barrier. *Biochem Biophys Res Commun.* 2008; 372 (3): 412-417.
8. Johansson PA, Dziegielewska KM, Liddelow SA, Saunders NR. The blood-CSF barrier explained:

در ارتباط با پیدایش غشای پایه سنتز گردند که این موضوع در مطالعات بعضی دیگر از محققین نیز مورد تایید قرار گرفته است(۱۴،۱۳). در این رابطه مشخص شده است که کلآژن نوع IV به عنوان یکی از ارزشمندترین عناصر ساختاری غشای پایه شبکه کوروئید محسوب می شود(۱۶،۱۵). بنابراین، بیان این نوع از کلآژن در خلال شکل گیری شبکه کوروئید و تثبیت آن که به موازات نهایی شدن تکامل این شبکه صورت می گیرد، اهمیت این پروتئین خاص را مورد تاکید قرار می دهد. با توجه به اینکه شبکه کوروئید مجاور بطنی یکی از ضمایم حساس و تأثیر گذار در تکامل و بقای سیستم عصبی محسوب می شود، بطوریکه به موازات شکل گیری بطنهای مغزی شروع به پیدایش و تکامل می نماید. سپس این شبکه به گونه ای سازگاری و تخصص می یابد که بتواند به ایجاد سد خونی- مغزی منجر شود و در ترشح مداوم مایع مغزی نخاعی و تبادلات یونی بین خون و مغز ایفای نقش نماید. در مطالعات قبلی نشان داده شد که تکامل شبکه کوروئید در موش از حدود روز یازدهم جنینی آغاز می شود (۱۷) اما در این مطالعه هیچ نوع واکنشی که دلیل بر بیان کلآژن نوع IV باشد در این مرحله مشاهده نگردید. در این رابطه مشخص شد که اولین غلایم مربوط به ظهور کلآژن غشای پایه کوروئید بطنی از روز دوازدهم جنینی آغاز می شود که بصورت ضعیف قابل ردیابی است. مطالعات مربوط به روزهای بعد نیز نشان داد که بتدریج بر مقدار این واکنش ها افزوده می شود بطوریکه در روز هفدهم، شدت واکنش کلآژن نوع IV به حد اکثر می رسد اما پس از آن تغییر چشمگیری در شدت آن مشاهده نمی شود. به طور مشابه نتایج مطالعه اسکات و همکاران نشان داد که کلآژن نوع IV با رنگ پذیری شدید در غشاء پایه شبکه کوروئید و عروق موجود در آن یافت می شود (۱۸). همچنین سامنی و همکاران با استفاده از آنتی بادی منوکلونال تغییرات کلآژن نوع IV را در شرایط پاتولوژیک در غشاء پایه اپی تلیوم ارگانه های مختلف ردیابی کردند و نشان دادند که در این شرایط سنتز کلآژن دستخوش تغییر می شود (۱۹). همچنین مشخص شده است در وضعیت طبیعی، مولکولهای α^3 ، α^4 و α^5 پروتئین های غالب ساختمانی کلآژن نوع IV در گلومرولهای کلیه، آئولولهای ریه و شبکه کوروئید محسوب می شوند(۲۲-۲۰).

- when development is not immaturity. *Bioessays* 2008; 30 (3): 237-248.
9. Isakovic AJ, Dencic SM, Segal MB, Redzic ZB. Transport of [¹⁴C] hypoxanthine by sheep choroid plexus epithelium as a monolayer in primary culture: Na⁺-dependent and Na⁺-independent uptake by the apical membrane and rapid intracellular metabolic conversion to nucleotides. *Neurosci Lett* 2008; 431(2): 135-140.
 10. Firth NA, Reade PC. The prognosis of oral mucosal squamous cell carcinomas: a comparison of clinical and histopathological grading and of laminin and type IV collagen staining. *Aust Dent J* 1996, 41(2):83-86.
 11. Moein AA, Jalali M, Nikravesh MR, Karimfar MH, Rafighdoust H. [Study of expression type IV collagen during mouse kidney tubulogenesis in Balb/c mice]. *J Iranian Anatomical Sci* 2008; 6 (24): 395-403. (Persian)
 12. Karimfar MH, Nikravesh MR, Jalali M, Moein AA, Rafighdoust H. [Immunohistochemical study collagen IV changes in glomerular basement membrane during fetal and postnatal periods of Balb/c mice]. *J Iranian Anatomical Sci* 2009, (in print). (Persian)
 13. Thomas T, Stadler E, Dziadek M. Effects of the extracellular matrix on fetal choroid plexus epithelial cells: changes in morphology and multicellular organization do not affect gene expression. *Exp Cell Res* 1992; 203(1):198-213.
 14. Schmidley JW. Characterization of basement membranes of rat choroid plexus using the critical electrolyte concentration technique. *Microcirc Endothelium Lymphatics* 1990;6(6):395-407.
 15. Urabe N, Naito I, Saito K, Yonezawa T, Sado Y, Yoshioka H, et al. Basement membrane type IV collagen molecules in the choroid plexus, pia mater and capillaries in the mouse brain. *Arch Histol Cytol* 2002; 65(2): 133-143.
 16. Roggendorf W, Opitz H, Schuppan D. Altered expression of collagen type VI in brain vessels of patients with chronic hypertension. A comparison with the distribution of collagen IV and procollagen III. *Acta Neuropathol* 1988; 77(1): 55-60.
 17. Nikravesh MR, Jalali M. Morphological changes occurring in the developing mice choroid plexus. *Iranian J Basic Med Sci* 2002; 5(1): 44-51.
 18. Scott DE, Bergevin M. Fine structural correlates of the choroid plexus of the lateral cerebral ventricle of the human fetal brain. *Anat Rec A Discov Mol Cell Evol Biol* 2005; 282(1): 8-12.
 19. Sameni M, Dosescu J, Yamada KM, Sloane BF, Cavallo-Medved D. Functional live-cell imaging demonstrates that beta1-integrin promotes type IV collagen degradation by breast and prostate cancer cells. *Mol Imaging* 2008; 7(5): 199-213.
 20. Hinenoya N, Naito I, Momota R, Sado Y, Kumagishi K, Ninomiya Y, et al. Type IV collagen alpha chains of the basement membrane in the rat bronchioalveolar transitional segment. *Arch Histol Cytol* 2008; 71(3): 185-94.
 21. Saito K, Naito I, Seki T, Oohashi T, Kimura E, Momota R, et al. Differential expression of mouse alpha5(IV) and alpha6 (IV) collagen genes in epithelial basement membranes. *J Biochem* 2000; 128 (3): 427-434.
 22. Haas M. Alport syndrome and thin glomerular basement membrane nephropathy: a practical approach to diagnosis. *Arch Pathol Lab Med*. 2009; 133(2): 224-232.